Тема лекции:
Острый гнойный средний отит. Мастоидит. Антромастоидотомия. Хронический гнойный средний отит. Санирующие операции на ухе. Тимпанопластика

Определение

- **Острый гнойный средний отит – острое воспалительное инфекционное заболевание слизистой оболочки воздухоносных полостей среднего уха.**

Значение заболевания:

1) частота - острый средний отит составляет 25-30% всех ушных заболеваний, 15-16% всех ЛОР-больных в детской практике;
2) социальная значимость - ведёт к развитию тугоухости;
3) следствие - переход в хроническую форму;
4) может вызвать внутричерепные осложнения.

Этиология

- Str.Pneumoniae
- Heamophilus influenzae
- Moraxella cataralis
- S.Aureus
- S.Piogenes
- Респираторные вирусы

(Страчунский Л.С., 2002)

Патогенез

- Снижение сопротивляемости организма.
- Пути проникновения инфекции в среднее ухо:

  а) рино-тубарный путь;

  б) через наружный слуховой проход;

  в) гематогенный путь.

Строение уха

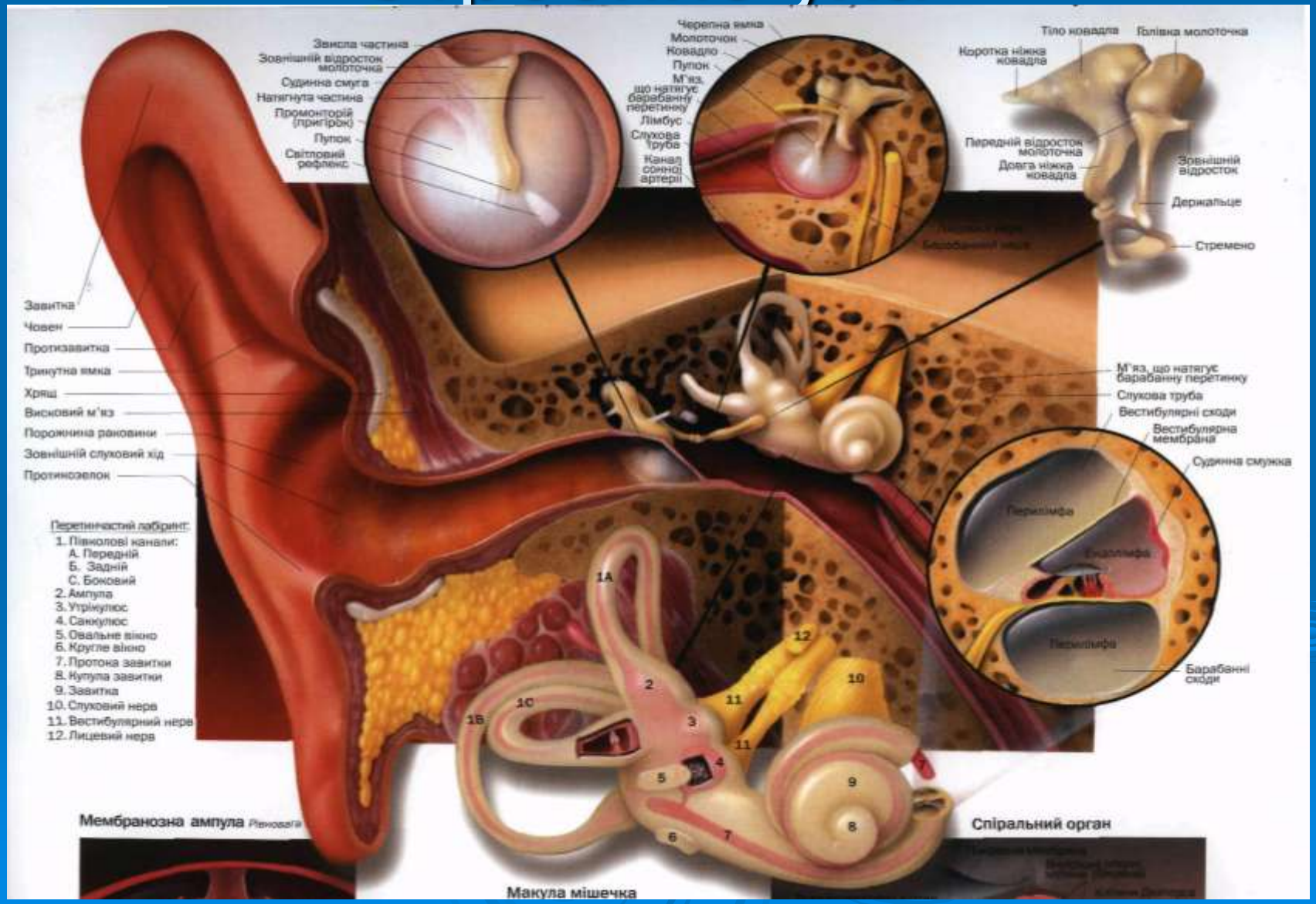

Травматический разрыв барабанной перепонки

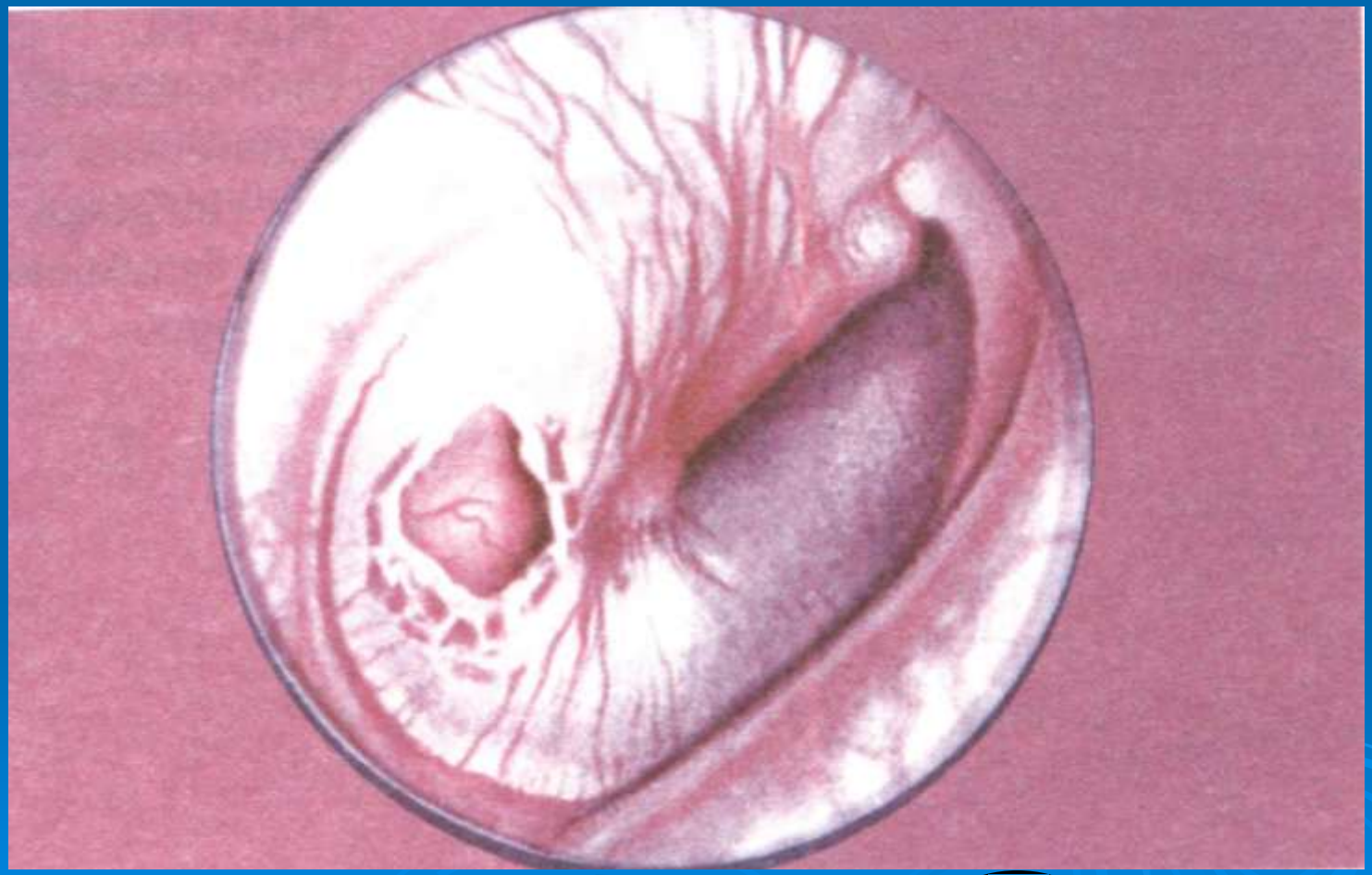

Патогенез

- Состояние носа и носоглотки.
- Строение сосцевидного отростка (пневматический, диплоетическии, склеротическии типы).
- Изменения в ухе, которые возникли вследствие ранее перенесенных заболеваний.
- Возраст больного.

Патологическая анатомия

Инфекция → мукоидное набухание, мелкоклеточная инфильтрация, артериальная гиперемия слизистой оболочки, экссудация

↓

слизистая оболочка утолщается, появляются язвы, грануляции

↓

нарушение трофики барабанной перепонки, её прободение

↓

оторея

↓

репаративные процесси.

Диагностика

- Жалобы больного(боль в ухе, снижение слуха, повышение температуры тела, гнойные выделения из уха);
- Анамнез заболевания (предшествующие ОРВИ, з-ния носа, околоносовых пазух, носоглотки);
- Отоскопия
- Аудиометрия
- Импедансометрия(тимпанограмма тип В)

Клинические стадии острого отита:

- I стадия. Развитие воспалительного процесса и наростание клинических симптомов - доперфоративная.
- II стадия. Перфоративная.
- III стадия. Репаративная или обратного развития.

Острый гнойный средний отит

Острый гнойный средний отит

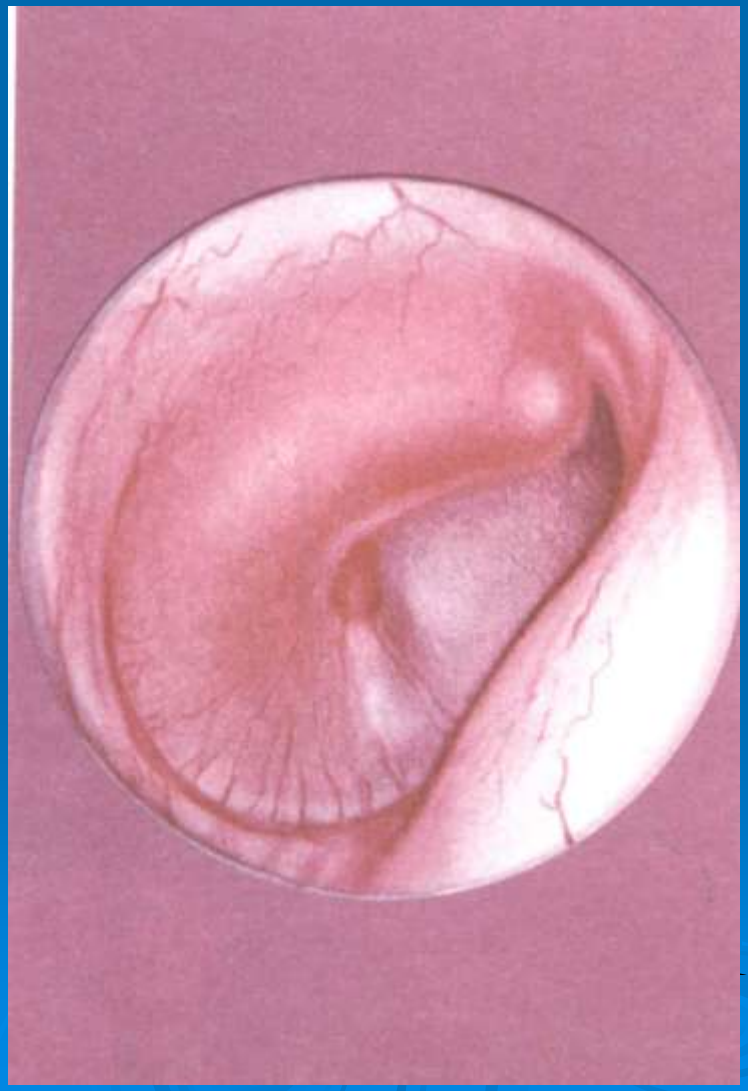

Лечение

I. 1.Антибиотики
2.Сосудосуживающие капли в нос
3.Тимпанопункция или парацентез
4.Капли в ухо
5.Симптоматическая терапия

II. 1.Турунды в ухо с дезинфицирующими веществами
2.Физиотерапевтические процедуры

III. 1.Продувание труб по Политцеру
2.Катетеризация слуховых труб
3.Пневмомассаж барабанных перепонок

- Allan S. Lieberthal, Aaron E. Carroll, Tasnee Chonmaitree et al. Clinical practice guideline. The Diagnosis and Management of Acute Otitis Media // Pediatrics Vol. 131 No. 3 March 01, 2013 E964-E999.

Капли, которые используются для лечения воспалительних заболеваний уха

Острий гнойный средний отит (неперфоративная стадия)	Острый гнойный средний отит (перфоративная стадия)
Отофа Норфлоксацин Нормакс Отипакс Отинум Полидекса Дексона Анаурон	Отофа Норфлоксацин Нормакс Отипакс

Показания к парацентезу

- Интенсивная боль в ухе;
- Выпячивание барабанной перепонки;
- Выраженная интоксикация, высокая температура, менингизм и парантеральная диспепсия у детей;
- Признаки поражения внутреннего уха (сенсоневральная тугоухость, вестибулярные нарушения);
- Изменения сосцевидного отростка;
- Начальные проявления внутричерепных осложнений;
- Периферический парез лицевого нерва

Парацентез барабанной перегородки

Парацентезное отверстие

Особенности течения острого отита у детей грудного возраста

Предпосылки для возникновения отита

- Несформированный общий иммунитет;
- Особенности строения слуховой трубы (относительно короткая, широкая, горизонтально расположенная, зияющая);
- Наличие миксоидной ткани в б/п;
- Преимущественно горизонтальное положение ребенка
- Состояние полости носа и носоглотки

Особенности клинического течения

- Превалирование общих симптомов заболевания.
- Парентеральная диспепсия.
- Незначительная выраженность местных симптомов у гипотрофиков.
- Особенности строения барабанной перепонки.
- Явления менингизма.

Особенности диагностики

- Козелковый симптом;
- Особенности отоскопии;
- Диагностический парацентез;
- Диагностическая антропункция.

Особенности течения отита при инфекционных заболеваниях

- Корь, скарлатина – молниеносное течение, некротические изменения б/п;
- Грипп – геморрагические, буллезные изменения б/п и кожи слухового прохода;
- Туберкулез – множественные перфорации;

Некротический отит

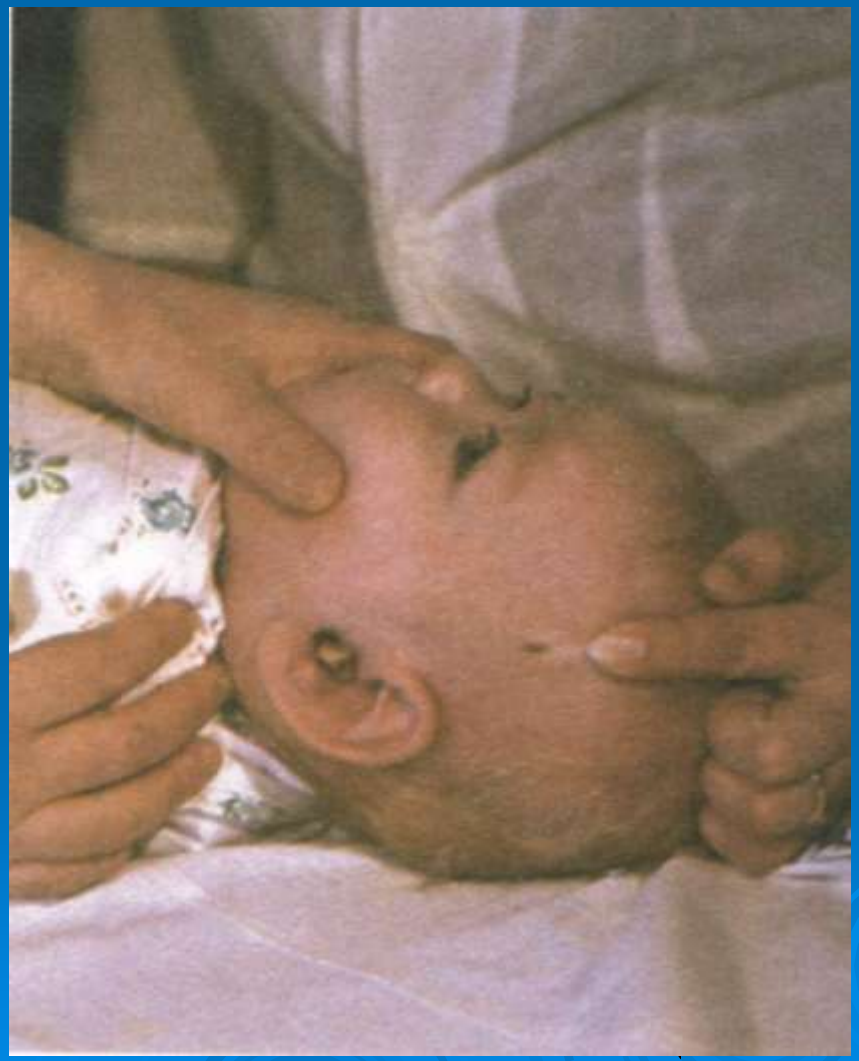

Острый гриппозный отит

Туберкулезный отит

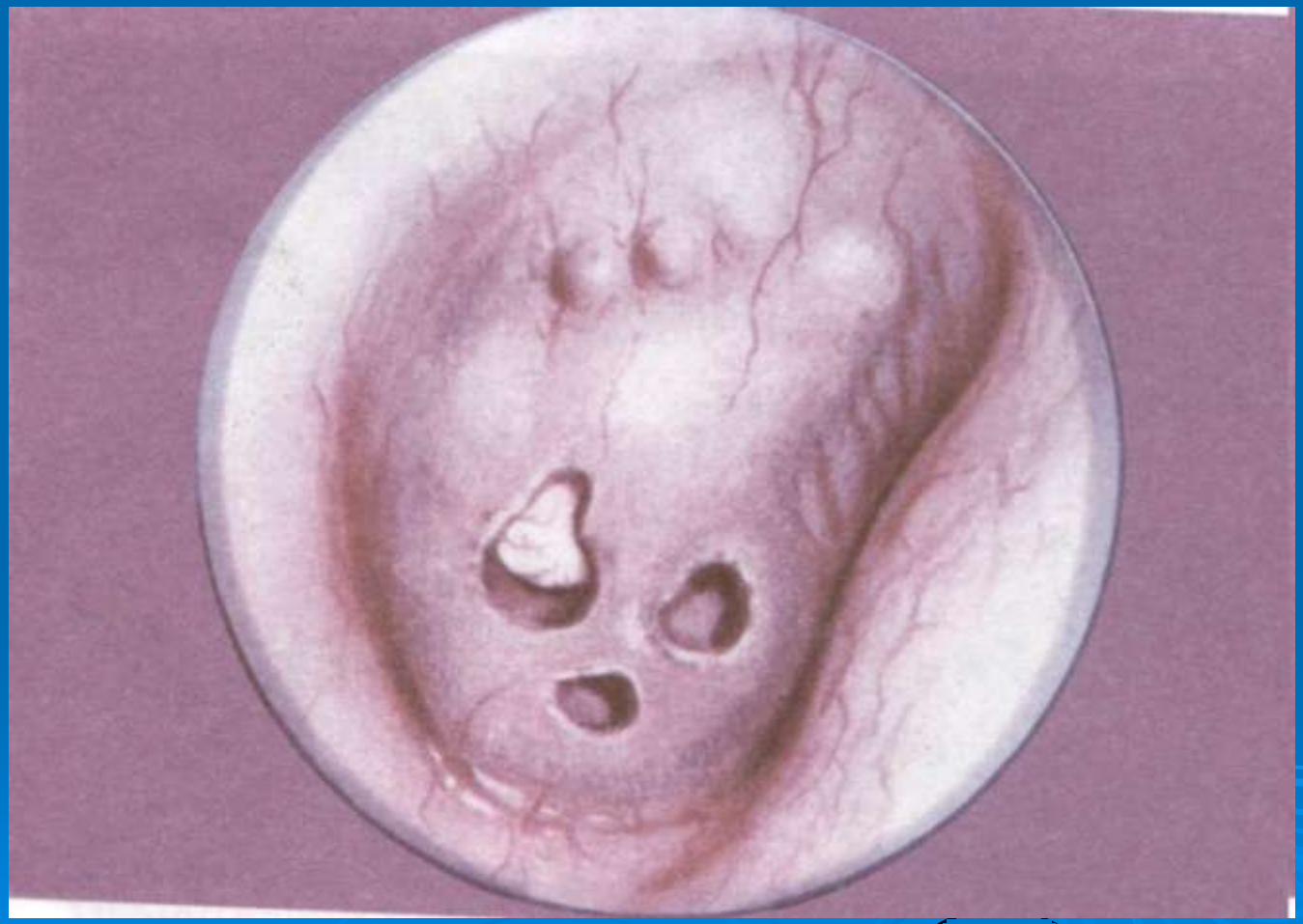

Исходы и осложнения острых отитов

- Выздоровление (полное анатомическое и функциональное восстановление).
- Хронический отит(стойкая перфорация)
- Адгезивный отит
- Мастоидит
- Сенсоневральная тугоухость
- Лабиринтит
- Внутричерепные осложнения
- Парез лицевого нерва

Мастоидит - заболевание кости сосцевидного отростка.

- Первичный (травматический).
- Вторичный.

Развитию мастоидита способствуют:

- Высокая вирулентность инфекции.
- Общее ослабление организма.
- Затруднённый отток гноя.
- Нерациональная антибиотикотерапия.

Стадии мастоидита:

- Воспаление мукопериоста.
- Остит.
- Эмпиема сосцевидного отростка.
- Субпериостальный абсцесс.

Клиника и диагностика

- Все симптомы острого отита резко выражены
- Симптоматика со стороны сосцевидного отростка (изменение контуров, болезненность при перкуссии и пальпации, оттопыренность ушной раковины)
- Сужение слухового прохода в костном отделе за счет нависания задне-верхнего отдела
- КТ, рентгенография сосцевидного отростка

Мастоидит.

Нависание задневерхней стенки наружного слухового прохода в костном отделе

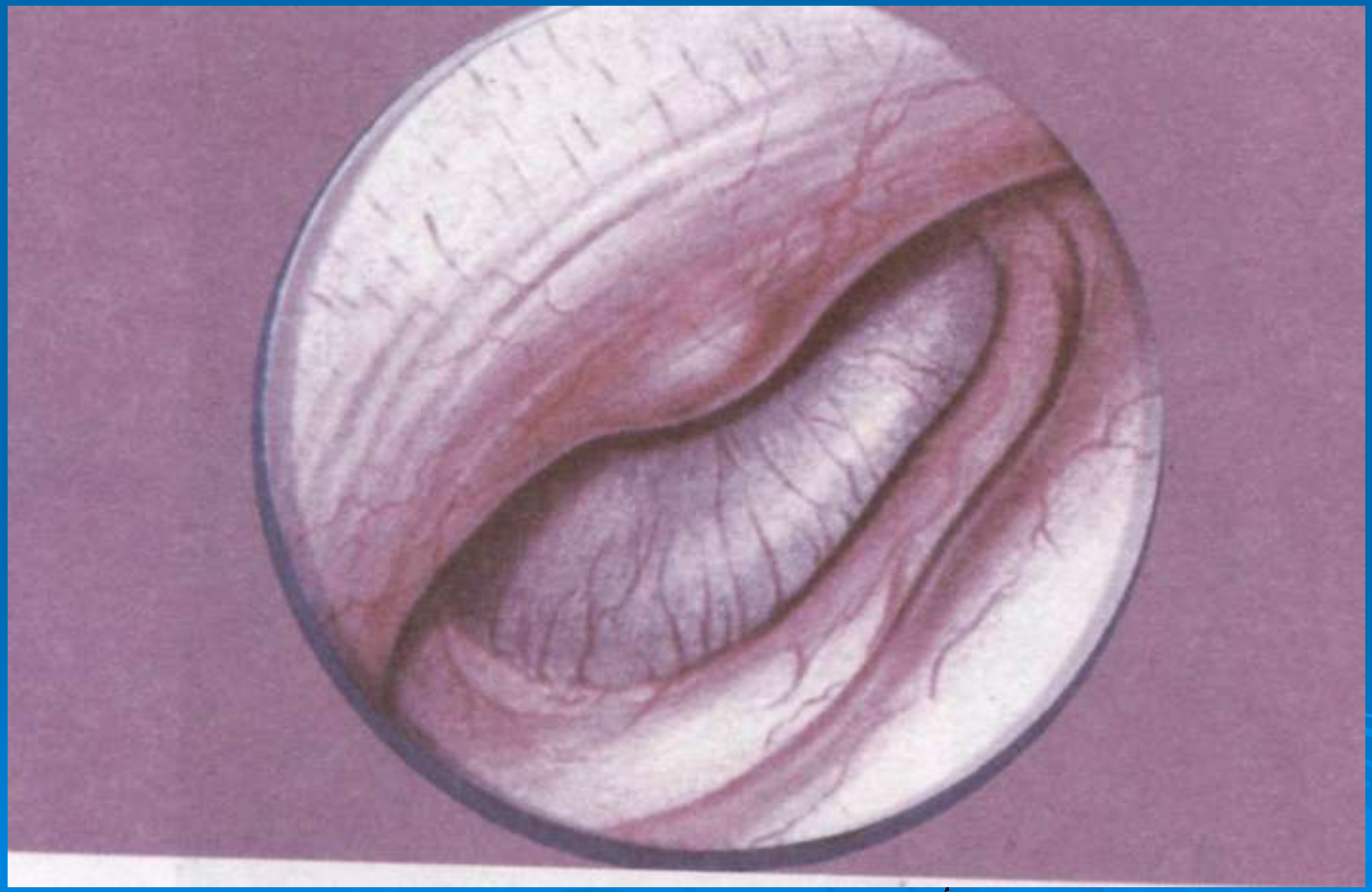

Ренгенограмма височной кости по Шюллеру

Атипичные формы мастоидита

- Верхушечно-шейный мастоидит (Бецольда).
- Зигоматицит.
- Сквамит.
- Петрозит.

Для петрозита характерна триада Градениго:

- средний отит;
- тригеминит;
- парез или паралич отводящего нерва.

лечение мастоидита

- Интенсивная антибиотикотерапия (с учетом чувствительности м/ф); комбинация антибиотиков
- Своевременный парацентез
- Дезинтоксикационная и дегидратационная терапия
- Кортикостероидная терапия
- Хирургическое лечение - антромастоидотомия

Етап антромастоидотомии

Етап антромастоидотомии

Етап антромастоидотомии

Трепанация сосцевидного отростка

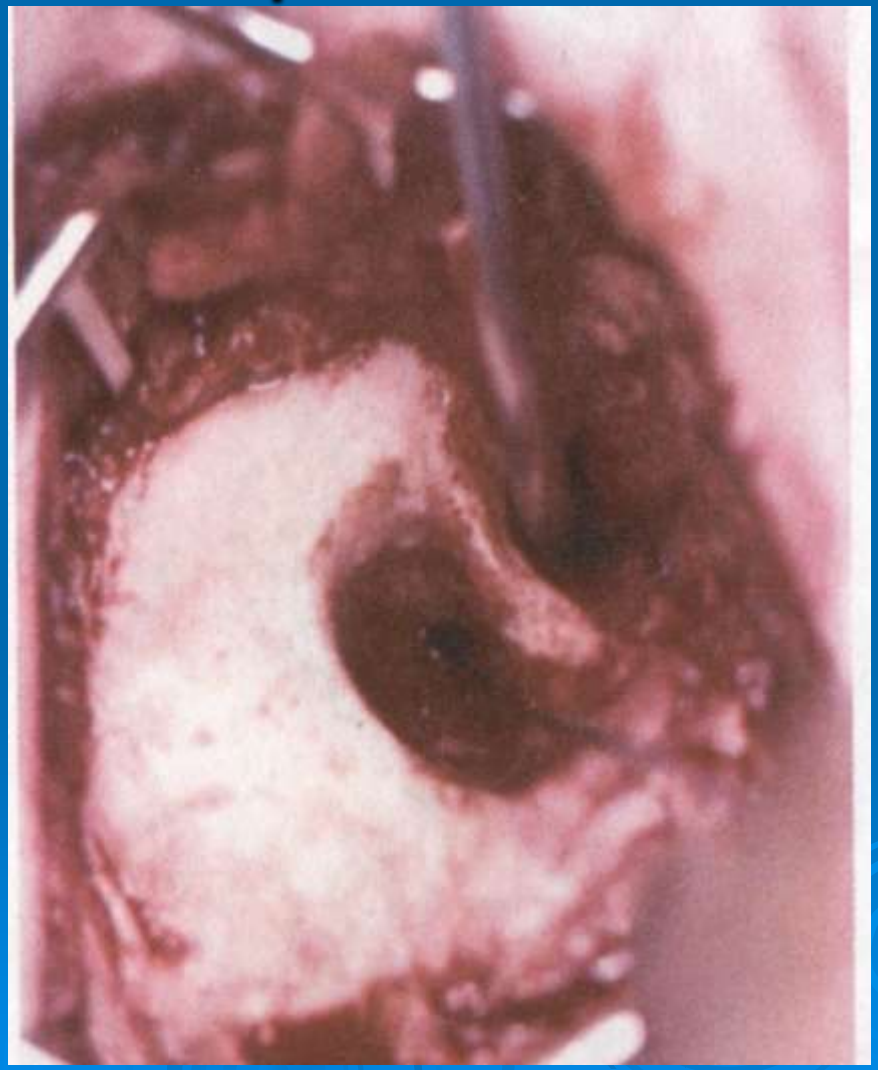

У новорожденных - антрит.

Существует две формы антрита:

- Явная.
- Латентная.

Хронический отит

Обязательные признаки:

- Длительное гноетечение из уха.
- Стойкая перфорация барабанной перепонки.
- Снижение слуха, шум в ухе.

Форма заболевания

- Мезотимпанит.
- Эпитимпанит.

Мезотимпанит

Мезотимпаніт

Аудиограмма

кондуктивний тип нарушения слуха

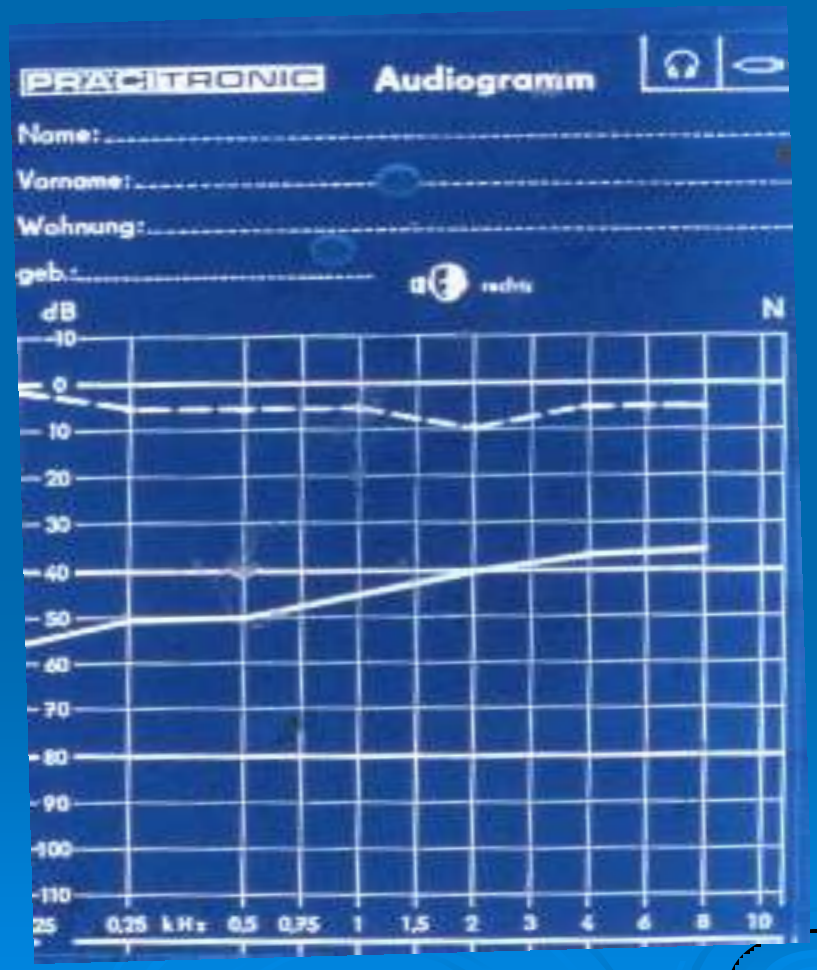

Епитимпанит

Епитимпанит

Теории образования холестеатомы

- Метапластическая.
- Вростания епидермиса.

Механизм разрушения кости холестеатомой

- Давление.
- Виделення ферментов, которые визывают лизис кости.

Рентгенограмма сосцевидного отростка

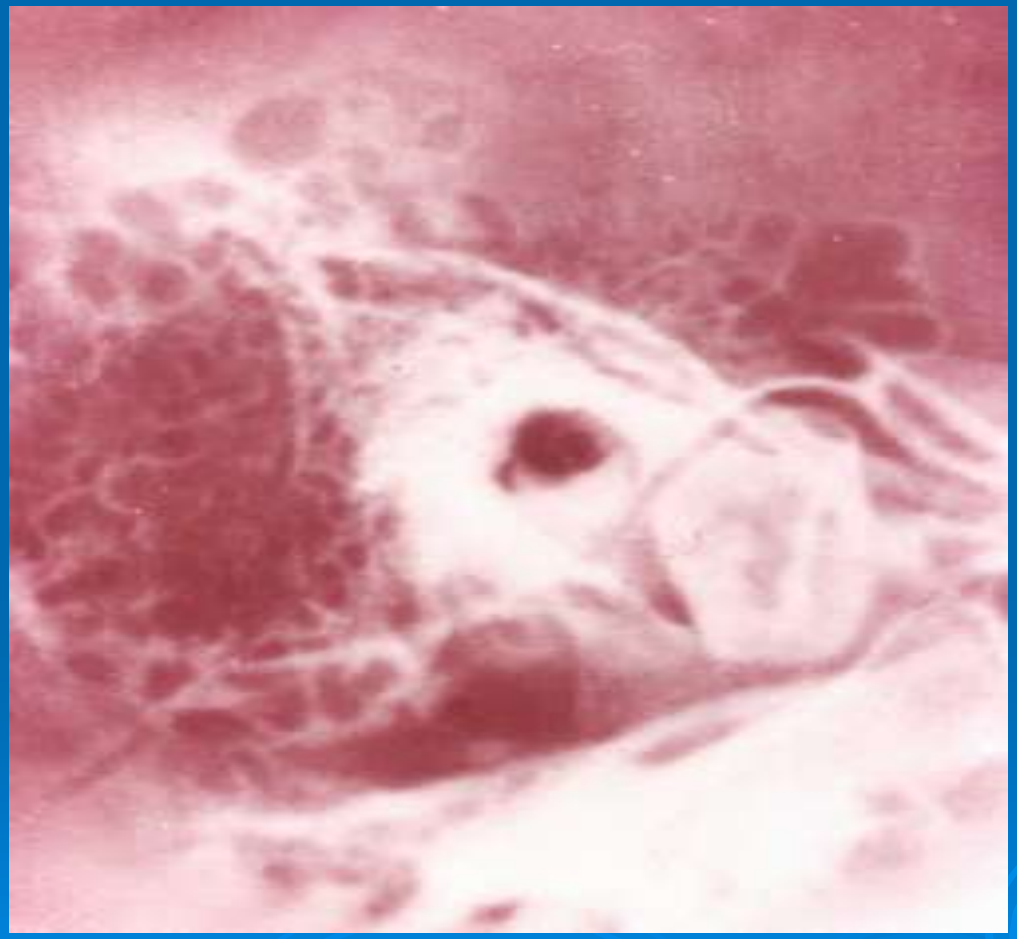

Рентгенограмма сосцевидного отростка

Аудиограмма

смешаный тип нарушения слуха

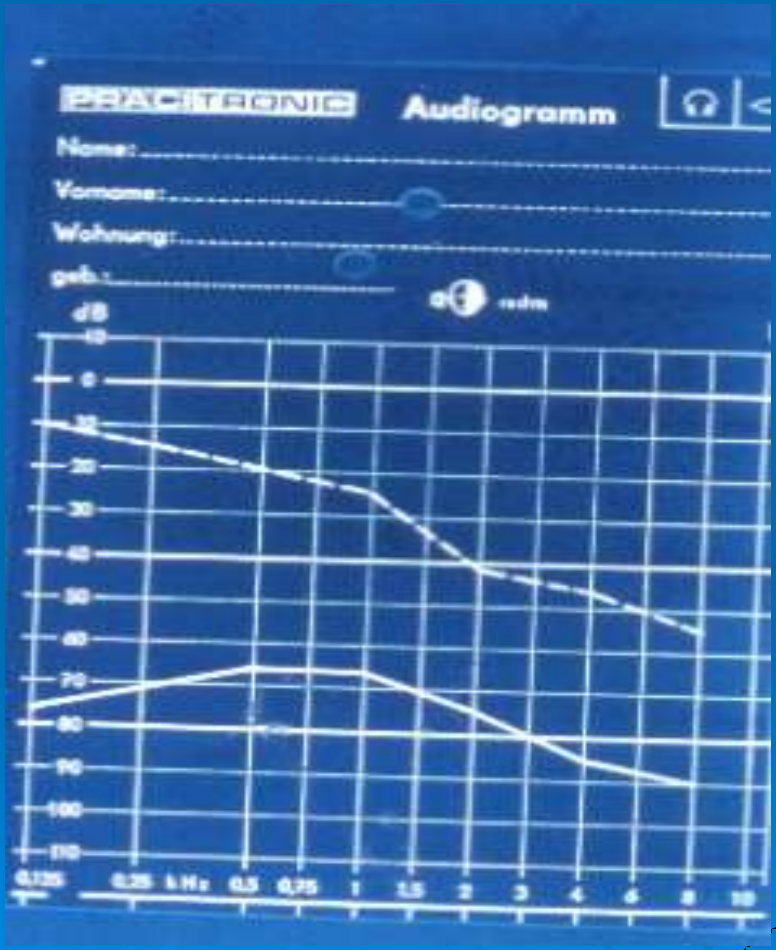

Аудиограмма

перцептивный тип нарушенния слуха

Лечебная тактика

I. Обследование: рентгенография височной кости, аудиометрия, консультация невропатолога и окулиста.

II. Общее лечение.

III. Санация носа и носоглотки.

IV. Местное санирующее лечение:

1-й этап - механическое удаление гноя из уха;

2-й этап - введение препаратов в барабанную полость.

Промивание надбарабанного пространства

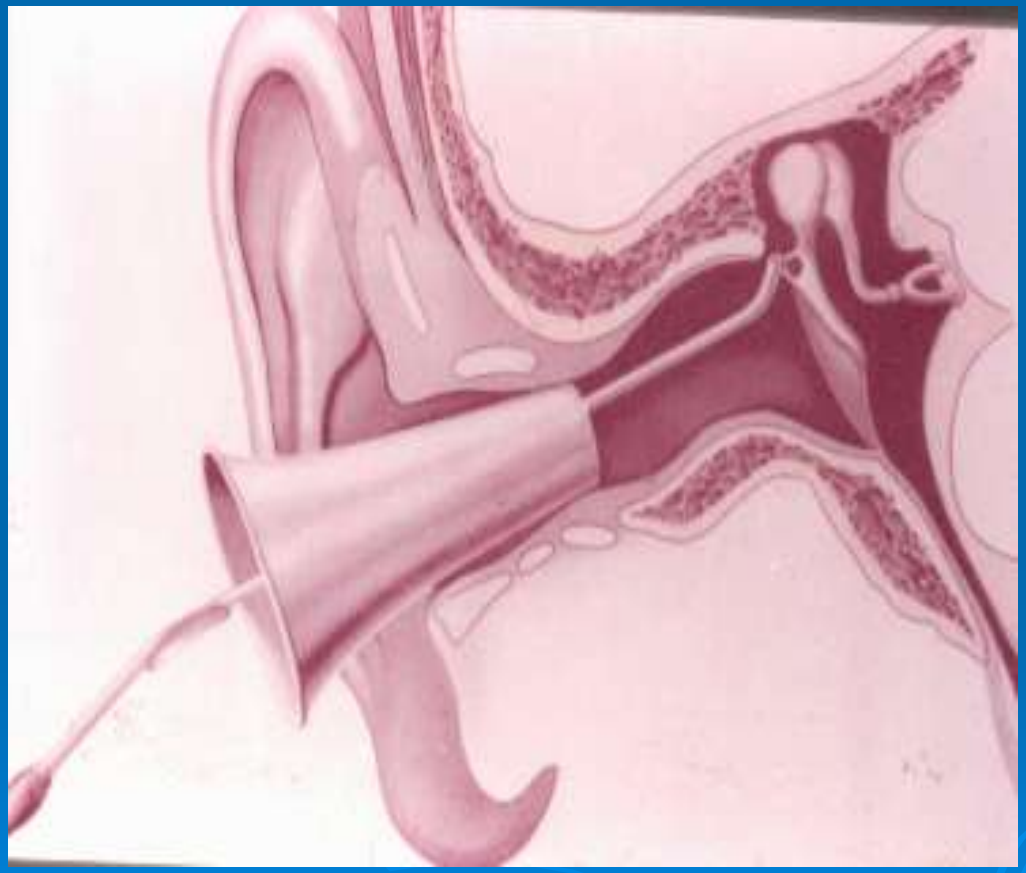

Препараты для введения в ухо

- Отофа
- Норфлоксацин
- Нормакс

Показания к радикальной операции

1. Кариес стенок полости среднего уха.
2. Холестеатома.
3. Хронический мастоидит.
4. Парез лицевого нерва.
5. Лабиринтит.
6. Отогенные внутричерепные осложнолютное

Радикальная операция

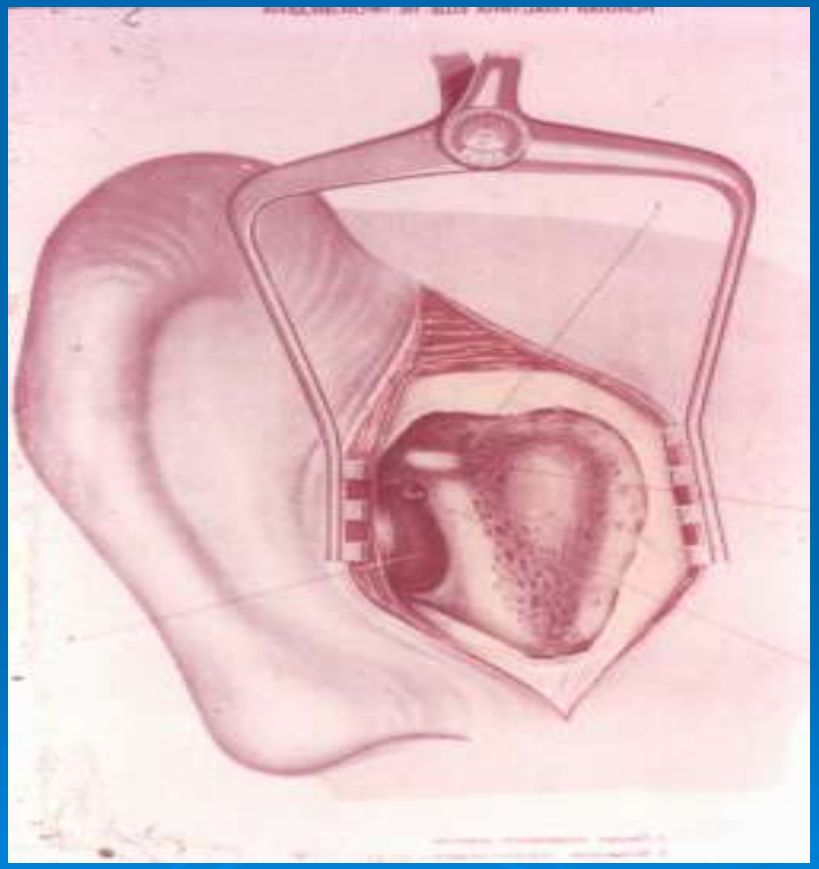

Санирующие операции щадящего типа

- Аттикотомия (аттикоадитотомия).
- Аттикоантротомия.
- Консервативная радикальная операция.
- Антродренаж.
- Задняя тимпанотомия.

5 типов тимпанопластики
по Вульштейну

- Мирингопластика.
- Большая тимпанальная полость.
- Малая тимпанальная полость – колюмела эффект.
- Редуцированная барабанная полость
- Фенестрация горизонтального полукружного канала.

I тип тимпанопластики

II тип тимпанопластики

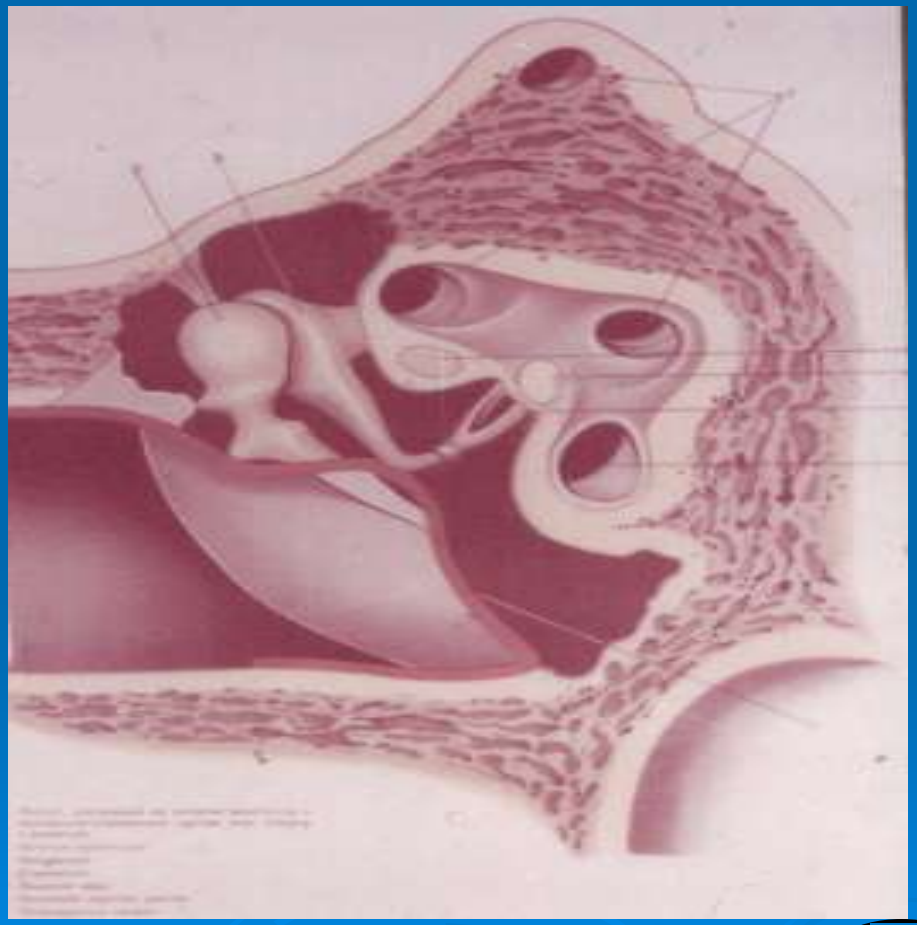

III тип тимпанопластики

IV тип тимпанопластики

V тип тимпанопластики

Разновидности современных хирургических операций

- Костная интерпозиция (транспозиция), аутотрансплантация.
- Маллеостапедопексия.
- Мастоидопластика.

Трансплантаты

- Твердая мозковая оболочка.
- Слизистая оболочка щеки.
- Кожа.
- Роговица.
- Фасция.

Стадии приживления трансплантата

- Плазматичного питания.
- Сосудистого питания.
- Органического сращения.

Протипоказания к тимпанопластике

- Непроходимость слуховой трубы.
- Резкое нарушение звуковоспринимающего апарата.

- Спасибо за внимание!